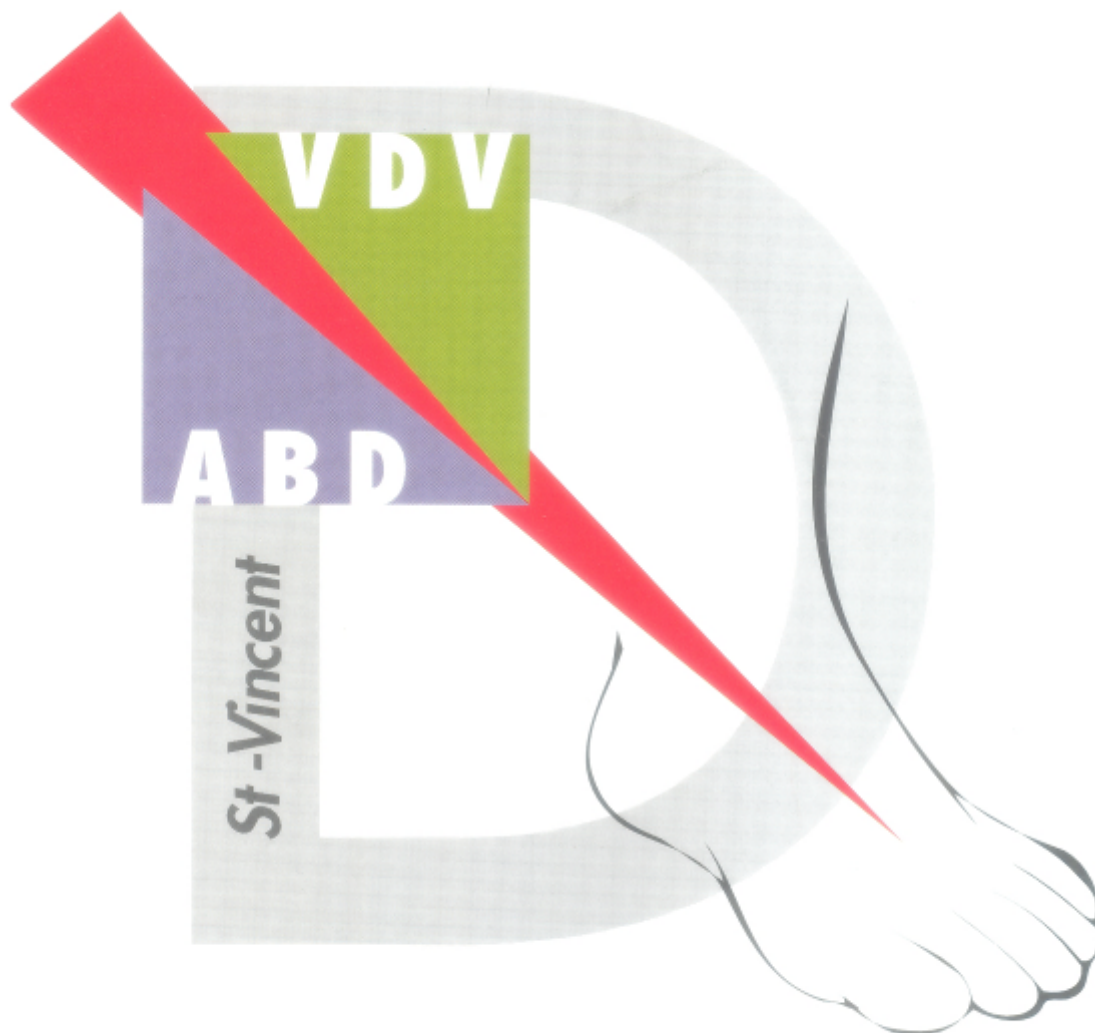


Vlaamse Diabetes Vereniging

Handleiding bij folder



Association Belge du Diabète

## INSPECTIE

- 1 Nagels dienen recht afgeknipt te worden om ingroei te vermijden.
- 2 Huidmycosis en onychomycosis worden opgespoord en zeker efficiënt behandeld bij een risicovoet.
- 3 Geïnfecteerde nagel omwille van nagelingroei. De nagel werd te rond geknipt.
- 4 Een rood-blauwe kleur bij afhangende voet verraadt een vasculair lijden.
- 5 Een droge huid, vaak voorkomend bij neuropathische voet, houdt o.a. risico's in voor kloven.
- 6 Nauwkeurige inspectie ook tussen de tenen is noodzakelijk.  
Vaak worden kleine letsels teruggevonden, zoals hier : een athlete foot.
- 7 Een callus met oude bloeding middenin is kenmerkend voor een neuropatische voet met een overdrukpunt.  
Regelmatig verwijderen ervan is noodzakelijk om een ulcus te voorkomen.
- 9 Spieratrofie van de Mm.Interossei (kleine voetspieren) is een klinisch kenmerk van motorische neuropathie.
- 10 Hamertenen en klauwtenen zijn het resultaat van spieratrofie.
- 11 Hamertenen en klauwtenen veroorzaken een overdruk onder de metatarsaalkoppen, wat aanleiding kan geven tot ulcera.
- 12,13,14 Botdeformiteiten zoals hier aangegeven : hallux valgus en overrijdende tenen vormen bijkomende risico's tot voetletsels bij patiënten met neuropathie en vaatlijden.

## INSPECTIE / ONDERZOEK

- 16, 17,18 Charcotvoeten. Deze botdeformiteiten welke meestal pijnloos zijn, geven aanleiding tot ernstige ulcera. Zowel het uitwendig uitzicht van de voet als de radiologische afwijkingen zijn vrij typisch.
- 19, 20, 21 Schoeninspectie en juiste benaming van het schoeisel zijn belangrijk.  
19 : goede commerciële schoenen.  
20 : semi-orthopedische schoenen.  
21 : orthopedische schoenen.
- 22, 23, 24 Opsporen van limited joint mobility (beperkte gewrichtsbewegelijkheid).  
22 : prayer sign: de handpalmen sluiten niet mooi als limited joint mobility aanwezig is.  
23 : een beperkte beweeglijkheid in de eerste straal is vaak aanwezig bij patiënten met een abnormaal prayer sign.  
24 : beperkte beweeglijkheid in de andere gewrichten kan opgespoord worden met een goniometer.
- 25,26 Vaatlijden wordt klinisch opgespoord door inspectie van de huidskleur het palperen van de pulsaties.  
25 : Art.dorsalis pedis  
26 : Art.tibialis posterior
- 27 Regelmatig nazicht van de schoenen is erg belangrijk en dient regelmatig te worden herhaald.  
Een patiënte met niet-helende wonde aan de linker voet heeft ook opgedroogd wondvocht in haar rechter schoen!!!. Men kijkt naar opgedroogd wondvocht en overdrukplaatsen.
- 28,29,30 Neuropathie kan eenvoudig opgespoord worden met 10 g monofilamenten.  
Het kaartje dat wordt aangeboden bij het St.Vincent project maakt een screening naar neuropathie mogelijk. Zes punten op de voet worden getest zoals gemeld in de handleiding.

## WAGNER classificatie

- 31,32,33 graad I : oppervlakkig ulcus, meestal gelokaliseerd thv Vmetatarsaal kop  
34,35,36 graad II : diep ulcus zonder botaantasting  
37,38,39 graad III : abces en/of botaantasting  
40,41,42 graad IV : gelokaliseerd gangreen vb. tenen, hiel  
43,44,45 graad V gangreen volledige voet (droog en nat)

## NEURO-VASCULAIRE LETSELS

- 46 Fysiopathologisch mechanisme : motorische neuropathie geeft klauwtenen met overdruk op de metatarsaalkoppen. Er ontstaat callus, waaronder vocht opstapelt. Uiteindelijk evolueert dit tot een malum performans (ulcus). Hierbij kan osteomyelitis vrij snel ontstaan !
- 47 Met een blauwafdruk kan je op een eenvoudige wijze de punten met overdruk vinden.
- 48 Bij een neuropatisch ulcus gelden volgende regels :  
- steeds een diepe wisser nemen voor microbiologisch onderzoek.  
- pijlen met een knopsonde om botcontact op te sporen. Indien dit aanwezig is, wordt de kans op osteomyelitis groter.
- 49 Een neuropatisch ulcus op een minder klassieke plaats ! (charcot voet)
- 50 Callus dient STEEDS verwijderd te worden.
- 51 Tussen de tenen kunnen zich "kissing ulcera" vormen. Meestal ontstaan deze bij neuropatische voeten bij het dragen van te nauwe schoenen of bij rigiede gewrichten (limited joint mobility).
- 52,53,54 Bij een actief ulcus is het dragen van een goede verbandschoen met ontlasting van de drukplaatsen of vilttherapie aangewezen. Soms kan of moet overgegaan worden tot een gipsbehandeling (total contact gips) Soms zijn ulcera zo uitgesproken en/of moeizaam helend dat volledige VOETRUST noodzakelijk is (rolstoel, krukken, ....).
- 55 Voet met beperkt droog gangreen ter hoogte van de tweede teen.
- 56 Voet met geïnfecteerd gangreen (nat gangreen).
- 57 Het amputatieniveau moet op het juiste niveau bepaald worden om atone gangreneuze wonden postoperatief te verwijderen.
- 58 Vaak worden bij diabetici verkalkte bloedvaten teruggevonden op een RX opname zonder contrast.  
We spreken over mediasclerosis.(helaas wel minder duidelijk zichtbaar op deze fotoweergave)
- 59 Vasculaire chirurgie (een perifere bypass) moet steeds overwogen worden bij een vasculair ulcus.  
Een goed uitgevoerde angiografie met beeldvorming van de voetarteriën en goede rehydratie is aangewezen.
- 60 Indien amputatie noodzakelijk is, moet deze zo beperkt mogelijk blijven ("mineure amputatie").  
Na teenamputatie is het ook aangeraden om de "open ruimte" preventief op te vullen met een "siliconenteentje".

## PREVENTIE

- 61 Risicovoeten (neuropathie en/of vasculopathie) kunnen in uw dossiers aangeduid worden met een klever die u bezorgd wordt vanuit het St.Vincent project.
- 62 Een educatie brochure werd samengesteld voor dit project, zowel voor voetverzorgers als voor patiënten.
- 63 Patiënten moeten tevens aangespoord worden tot rookstop.
- 64 Patiënten met risicovoeten dienen regelmatig opgevolgd te worden door een podoloog.
- 65 Droge huid wordt verzorgd met hydraterende crème.
- 66 Eelt en callus kunnen na een kortstondig voetbad met voorzichtigheid verwijderd worden met zachte puimsteen .
- 67 Primaire en secundaire preventie bestaan erin van onze patiënten met risicovoeten aan te sporen tot het dragen van "ruim schoeisel". Soms is een tekening noodzakelijk om dit duidelijk te maken.
- 68 Een 'kijkje binnen in een schoen' waarin de tenen comfortabel zitten.
- 69 Het zorgvuldig aanpassen van een goede zool is noodzakelijk om drukpunten te ontlasten.  
Tevens moeten deze schokdempend zijn.
- 70 Patiënten dienen begeleid te worden in de keuze van hun schoeisel !!!
- 71, 72 Het maken van orthopedisch schoeisel en zolen dient met zorg te gebeuren door een schoentechnieker die ervaring heeft met diabetische voeten. Extra controles op drukpunten zijn noodzakelijk.
- 73 Na teenamputatie kan een orthese in silicone gedragen worden. Deze mag echter geen druk geven !!!
- 74 Bij bedlegerigheid moet actieve preventie voor decubitus gebeuren. Kousen met siliconenpadding kunnen ook in de thuiszorg van nut zijn.
- 75 Na genezing van een ulcus is secundaire preventie van het allergrootste belang om recidief van het ulcus te voorkomen !!! De biomechanica kan erg verstoord zijn ook na beperkte amputatie en nieuwe drukpunten moeten opgevangen worden.