Dermatologie

Diagnose à vue van voetproblemen (2)

N. Stollery

Redactionele coördinatie:
K. Van de Velde

In een reeks van twee korte artikelen overlopen we uw kennis van enkele veelvoorkomende voetproblemen. Herkent u de aandoeningen op de foto's?

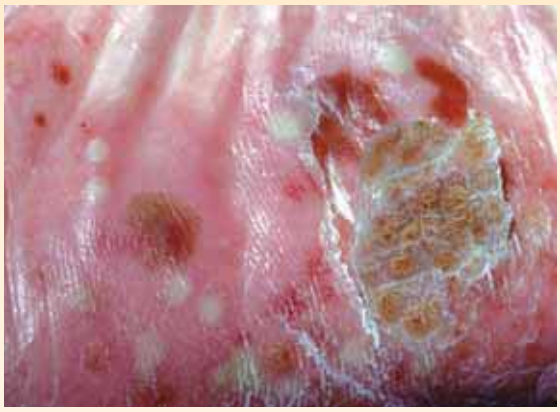

medisurf
www.medisurf.be

Juveniele plantaire dermatose

Juveniele plantaire dermatoseis een huidaandoening van de voeten die ook occasioneel op de handen voorkomt. Het komt voor bij kinderen, voornamelijk bij jongens van vier tot acht jaar oud. Bij kinderen ouder dan acht jaar gaat de aandoening meestal vanzelf over.[1]

Juveniele plantaire dermatose komt vaker voor bij personen met een atopie. Het wordt veroorzaakt door wrijving tussen de huid en het schoeisel. De aandoening verergert als de voeten warm zijn en zweten. De prevalentie is hoger in de zomer.

De huidziekte kan verschillende weken aanslepen. Vooral de voetzolen en de tenen zijn aangedaan. De huid wordt rood en glanzend. Vaak komen er ook pijnlijke kloven voor in het aangedane gebied. De instap blijft gespaard.

Juveniele plantaire dermatose wordt als volgt behandeld: dragen van aangepaste schoenen die de wrijving doen afnemen, vermijden van synthetische materialen en sportschoenen om het zweten te beperken, dragen van katoenen sokken die regelmatig verwisseld worden.

Patiënten kunnen hun voeten insmeren met een vette zalf, zoals witte zachte paraffine. Dat voorkomt contact tussen het zweet en de huid. Kloofjes kunnen afgedekt worden met een pleister. Zo wordt het genezingsproces bevorderd en neemt de pijn af.

Chronisch oedeem

Chronisch oedeem is een zwelling die langer dan drie maanden aanhoudt en niet verbetert als het been omhooggelegd wordt. In de meeste gevallen zijn de ledematen aangedaan. Maar chronisch oedeem kan ook voorkomen op andere lichaamsdelen, zoals bijvoorbeeld de romp, de genitaliën, de borsten, het hoofd en de nek.

Als het vocht zich begint op te hopen in het weefsel, komen er een aantal veranderingen op gang. De epidermis zet uit, er is proliferatie van fibroblasten en collageenweefsel in het lokale weefsel, het plaatselijke lymfatische systeem zet uit en er is een toegenomen productie van inflammatoire stoffen. De opeenhoping van afvalstoffen en vocht zorgen ervoor dat het weefsel hard en vezelig wordt. De epidermis wordt dikker met duidelijke hyperkeratosis, zoals in de afbeelding.

Patiënten hebben een verhoogd risico van bacteriële en schimmelinfectie.[2]

Pitting oedeem

Pittingoedeem presenteert zich als een zwelling van de voeten en de enkels. Nadat er druk op uitgeoefend wordt, blijft er duidelijk een deukje zichtbaar. Oorzaken zijn onder meer congestief hartfalen, anemie, veneuze insufficiëntie en hypoalbuminemie. Als de huid niet ingedeukt kan worden, gaat het om non-pittingoedeem. Dit kan veroorzaakt worden door lymfoedeem.

De zwelling neemt 's nachts af. Omhoogleggen, drukkousen en behandeling van de onderliggende aandoening kunnen het oedeem verbeteren. Bij niet-behandeling is er een verhoogd risico van ulceratie en van chronische huidveranderingen.

Bij een unilaterale zwelling wordt diepe veneuze trombose opgenomen in de differentiële diagnose.

Referenties:

1. Jones SK, English JS, Forsyth A et al. Juvenile Plantar Dermatosis - an 8-year follow-up of 102 patients. Clin Exp Dermatol 1987;12:5–7
2. Diskin CJ, Stokes TJ, Dansby LM et al. Towards an understanding of oedema. BMJ 1999;318:1610-3
3. Williams HC. Smoking and psoriasis. BMJ 1994;308:428-9
4. O'Doherty CJ, MacIntyre C. Palmoplantar pustulosis and smoking. Br Med J 1985;291:861-4
5. Asumalahti K, Ameen M, Suomela S et al. Genetic analysis of PSORS1 distinguishes guttate psoriasis and palmoplantar pustulosis. J Invest Dermatol 2003;120: 627–32
6. Rodriguez EA, Jakubowicz S, Chinchilla DA et al. Porokeratosis of Mibelli and HIV-infection. Int J Dermatol 1996;35:402-4
7. Harrison S, Sinclair R. Porokeratosis of Mibelli: successful treatment with topical 5% imiquimod cream. Australas J Dermatol 2003;44:281-3
8. Baykal C, Okan G, Sarica R. Childhood bullous pemphigoid developed after the first vaccination. J Am Acad Dermatol 2001;44:348-50
9. Perry A, Sparling JD, Pennington M. Bullous pemphigoid following therapy with an oral beta-blocker. J Drugs Dermatol 2005;4:746-8

Psoriasis pustulosa palmoplantaris

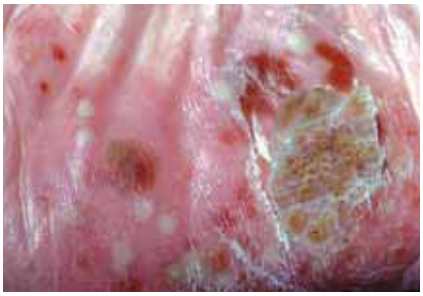

Psoriasis pustulosa palmoplantaris treft de handen en de voeten. De huidaandoening kan gelokaliseerd zijn of deel uitmaken van een meer uitgebreide psoriasis. Het komt vaker voor bij rokers en ex-rokers.[3,4] Palmoplantaire psoriasis komt zelden voor tijdens de kindertijd en wordt soms overgeërfd.

De handpalmen en de plantaire delen van de voeten zijn bedekt met groepjes steriele pustels. Dat gaat gepaard met pijn, schilfering, roodheid en kloven. De aandoening varieert in ernst en kan verschillende jaren aanhouden met episodes van remissie en verergering. De oorzaken hiervan zijn onbekend.

De behandeling omvat verzachtende zalf, lokale corticosteroïden, PUVA, koolteer, acitretine[a] en vitamine D-derivaten. Het is belangrijk om aan de patiënt mee te delen dat behandeling de aandoening verbetert, maar niet geneest. Recente genstudies suggereren dat palmoplantaire psoriasis genetisch verschillend is van psoriasis vulgaris en psoriasis guttata.[5]

Porokeratosis Mibelli

Porokeratosis Mibelli of klassieke porokeratosis is één van de vijf klinische varianten van porokeratosis. Het is een klonale aandoening die leidt tot keratinisatie. Typisch zijn één of meer atrofische plekken op de huid die omgeven worden door een smalle, steile rand, de cornoïdlamel. Meestal is het aantal laesies beperkt. Deze huidaantasting kan overal voorkomen, ook op slijmvliezen. De laesies komen evenwel vaker voor op de extremiteiten, zoals op de afbeelding.

Risicofactoren voor de ontwikkeling van porokeratosis zijn genetische predispositie, immunosuppressie en blootstelling aan ultraviolet licht.[6] Bij porokeratosis Mibelli wordt dikwijls autosomale dominante overerving gezien. De behandeling is afhankelijk van de uitbreiding van de aandoening en van de plaats. Heel wat patiënten zijn geholpen met verzachtende crèmes. Voor de patiënten met een meer uitgebreide aandoening kunnen plaatselijke behandelingen zoals 5-fluorouracil[b], imiquimod[c] en vitamine D_3-analogen nuttig zijn.[7]

Bulleus pemfigoïd

Bulleus pemfigoïd is een huidaandoening die met blaren gepaard gaat. Het is een chronische, autoimmune subepidermale aandoening die relatief weinig voorkomt, maar wel wereldwijd verspreid is. De incidentie is gelijk bij mannen en vrouwen. De ziekte vangt gemiddeld aan rond de leeftijd van 65 jaar. De aandoening komt gewoonlijk voor tussen het vijftigste en zeventigste levensjaar. Er werden een beperkt aantal gevallen gerapporteerd bij kinderen na vaccinatie.[8]

De aandoening kan jaren aanslepen. Bij niet-behandeling worden er steeds opnieuw cycli van verergering en remissie doorlopen. Bij patiënten die behandeld worden, duurt de aandoening van anderhalf tot vijf jaar. Bij patiënten met agressieve of verspreide ziekte, die hoge doses corticosteroïden en immunosuppressiva nodig hebben, en bij de patiënten met onderliggende aandoeningen is er een verhoogd risico van morbiditeit en mortaliteit.

Bulleus pemfigoïd komt voor na manifestaties van andere huidaandoeningen zoals lichen planus en psoriasis. De aandoening wordt ook gerelateerd aan geneesmiddelengebruik van furosemide, ibuprofen, captopril, ß-blokkers[9] en antibiotica. Bulleus pemfigoïd wordt ook in verband gebracht met blootstelling aan ultraviolet licht en röntgenstraling.

a. Neo-Tigason
b. Efudix
c. Aldara

Dr. Nigel Stollery is huisarts in Kibworth, Leicestershire en klinisch assistent dermatologie aan de Leicester Royal Infirmary, UK.