Dermatologie/
Orthopedie

Diagnose à vue van handproblemen (2)

N. Stollery

Redactionele coördinatie:
K. Van de Velde

Hieronder staan vijf foto's van frequente aandoeningen aan de handen. In een vorig nummer kreeg u ook al vijf foto's met oplossing gepresenteerd. Ontdek op de volgende pagina's of u de diagnose juist hebt ingeschat.

medisurf
www.medisurf.be

Digitale mucoïdcyste

Digitale mucoïdcysten zijn goedaardige ganglia van de distale interfalangeale gewrichten of de proximale nagelwal. Afhankelijk van de positie van de cyste kunnen de nagels normaal zijn of een kenmerkende groef vertonen distaal van de cyste.

Vrouwen zijn vaker aangedaan dan mannen en de gemiddelde leeftijd waarop de cyste verschijnt, is 60 jaar.

Mucoïdcysten zijn vaak asymptomatisch en hoeven niet altijd behandeld te worden. Als een patiënt toch een behandeling wenst, kan hij worden behandeld met aspiratie, topische steroïden onder occlusie en cryotherapie. Toch treden er vaak recidieven op (28% van de gevallen).[1] Een studie heeft aangetoond dat infraroodcoagulatie doeltreffend is.[2] Na twee jaar zal ongeveer 50% van de gevallen spontaan genezen.

Pyogeen granuloma

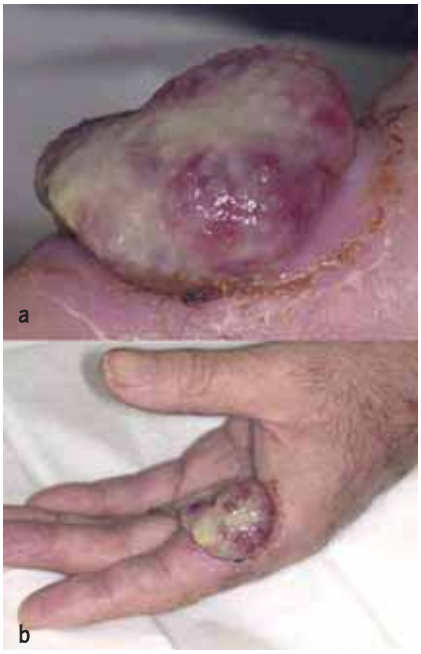

Pyogene granulomen treden gewoonlijk op na een trauma. Ze kunnen snel groeien. Vaak wordt dan alarm geslagen omdat men bang is dat het om kanker gaat. De letsels zijn typisch solitair, helderrood en broos. Ze kunnen polypoïd zijn, zoals hier het geval is. Ze komen vooral voor op het hoofd, in de nek en op de distale extremiteiten zoals de vingers.

In geval van twijfel kan een dermoscopie nuttig zijn. Pyogene granulomen hebben een kenmerkend rood homogeen centrum met daarrond een wit kraagje. De beste behandeling is curettage of afscheren met een elektrocauter. Andere opties zijn cryotherapie en chemische cauterisatie met zilvernitraat.

Ziekte van Raynaud

De ziekte van Raynaud is een omkeerbare ischemie van de perifere arteriolae. Het gaat gewoonlijk om een respons op stress en koude. Het uitzicht van de vingers is kenmerkend wit of blauw.

De ziekte van Raynaud is een primaire (idiopathische) aandoening. Het fenomeen van Raynaud ziet er hetzelfde uit, maar is te wijten aan een ander ziekteproces, gewoonlijk een auto-immuunziekte.

Het is belangrijk om algemene maatregelen toe te passen, zoals het opwarmen van aangetaste gebieden en het vermijden van vasoconstrictoren zoals nicotine en bètablokkers.[3] In ernstigere gevallen kunnen calciumantagonisten en ACE-remmers nuttig zijn.[4]

Vitiligo

Vitiligo kan een verschrikkelijke aandoening zijn, vooral bij patiënten met huidtype V of VI volgens de Fitzpatrick-classificatie. Slechts in een klein aantal gevallen wordt er opnieuw pigment gevormd. Dat begint typisch rond de haarfollikels en resulteert in een gespikkeld uitzicht.

Er worden allerhande behandelingen gebruikt om de pigmentatie weer te stimuleren zoals krachtige topische steroïden, tacrolimus en lichttherapie (PUVA en smalleband-UVB).[5] Van geen enkele behandeling is het succes verzekerd. Het psychologische effect van het mislukken van een behandeling mag niet worden onderschat.

Palmoplantair keratoderma

Palmoplantair keratoderma is een heterogene groep stoornissen waarbij de handpalmen of voetzolen dikker worden. Er zijn veel verschillende vormen en de classificatie is complex. De ziekte kan verworven of aangeboren zijn.[6]

De behandeling is moeilijk. In lichtere gevallen zijn topische keratolytica zoals salicylzuur of melkzuur doeltreffend. Topische retinoïden spelen ook een rol, maar kunnen irritatie van de huid veroorzaken. In ernstige gevallen moeten de zieke zones worden uitgesneden en gevolgd worden door een transplantatie.

Dr. Nigel Stollery is huisarts in Kibworth, Leicestershire en als klinisch assistent dermatologie verbonden aan de Leicester Royal Infirmary, UK.

Referenties:

1. Rizzo M, Beckenbaugh RD. Treatment of mucous cysts of the fingers: review of 134 cases with minimum 2-year follow-up evaluation. J Hand Surg (Am) 2003; 28:519-24.
2. Kemmett D, Colver GB. Mycoid cysts treated by infra-red coagulation. Clin Exp Dermatol 1994; 19:118-20.
3. Goodfield MJ, Hume A, Rowell NR. The acute effects of cigarette smoking on cutaneous blood flow in smoking and non-smoking subjects with and without Raynaud's phenomenon. Br J Rheumatol 1990; 29:89-91.
4. Challenor VF. Angiotensin converting enzyme inhibitors in Raynaud's phenomenon. Drugs 1994;48:864-7.
5. Lepe V, Moncada B, Castanedo-Cazares JP et al. A double-blind randomized trial of 0.1% tacrolimus vs 0.05% clobetasol for the treatment of childhood vitiligo. Arch Dermatol 2003;139:581-5.
6. Ratnavel RC, Griffiths WA. The inherited palmoplantar keratodermas. Br J Dermatol 1997;137:485-90.

Oorspronkelijke titel: Stollery N. Hand problems. The Practioner 2008; 252 (1704): 39-43.
Copyright© CMPMedica.