

Anatomisch en fysiologisch belang van schoeisel en voetverzorging bij diabetespatiënten

Eva Goethals
Bachelor in de podologie



Voetpreventie: Denk aan je onderdanen



Diabetes



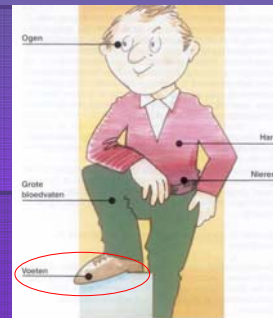Complicaties



Acuut

Chronisch

CHRONISCHE COMPLICATIES



DIABETISCHE VOETEN ?



Verwikkelingen thv de voet bij diabetespatiënten

- Neuropathie
- Angiopathie
- Limited joint mobility
- Infectie



DIABETISCHE VOET

Risicogroepen

0 geen risicofactoren

1 enkel neuropathie

2 neuropathie + orthopedische misvorming

a = licht : prominente MT-koppen
of soepele hamertenen
of hallux valgus < 30°

b = zwaar : ernstiger orthoped. afwijkingen

3 hoog-risicovoet

één van de volgende :

- Charcot arthropathie
- perifere vaatlijden
- voorgeschiedenis van ulcus of amputatie

risico
voor
voetwonden

NEUROPATHIE

MOTORISCH

Wijzigingen in stand en vorm van de voet
→ creeërt drukpunten

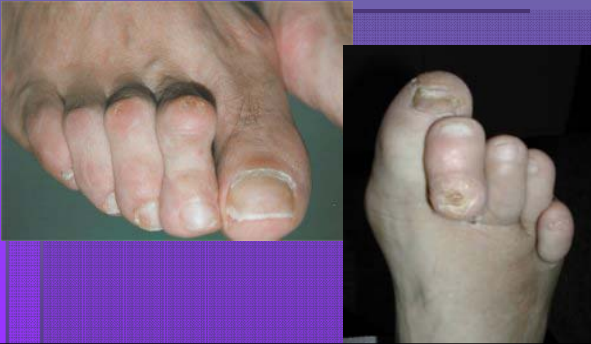SENSORISCH

Verlies van gevoel voor temperatuur, druk en pijn

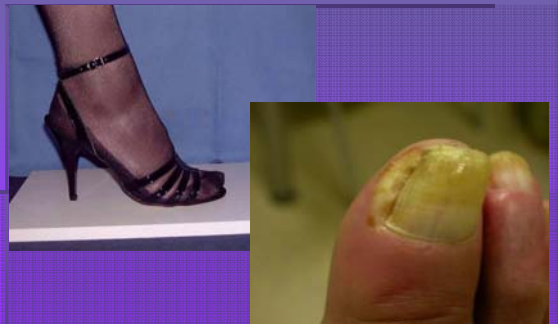AUTONOOM

Wijzigingen in structuur van de huid

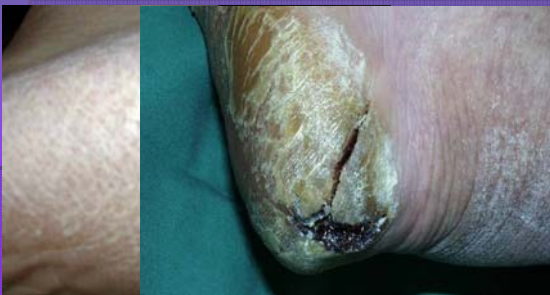Motorische neuropathie



Sensorische neuropathie

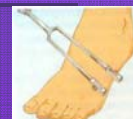
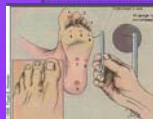
Autonome neuropathie



Opsporen van neuropathie

- Monofilament 10 g : aanbevolen screeningstechniek
- Biothesiometrie : geeft idee van ernst, educatief
- Stemvork van 128 Hz : handig



ANGIOPATHIE

MACRO-ANGIOPATHIE

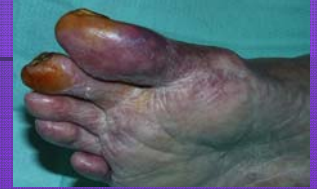- Grote bloedvaten
- Atrofie van de huid
- Koude voeten
- Ischemische wonden

MICRO-ANGIOPATHIE

- Perifere bloedvaten
- Beschadiging van de vaatwand
- Micro-embolen

Klinische symptomen

- Aandoeningen van grote bloedvaten
- Blauwe verkleuring
- Koude voeten
- Etalage benen
- Bleke huid
- Geen beharing

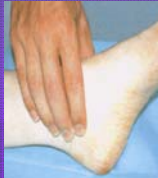
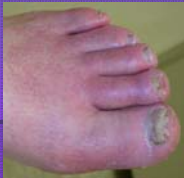
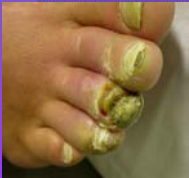Opsporen van perifeer vaatlijden

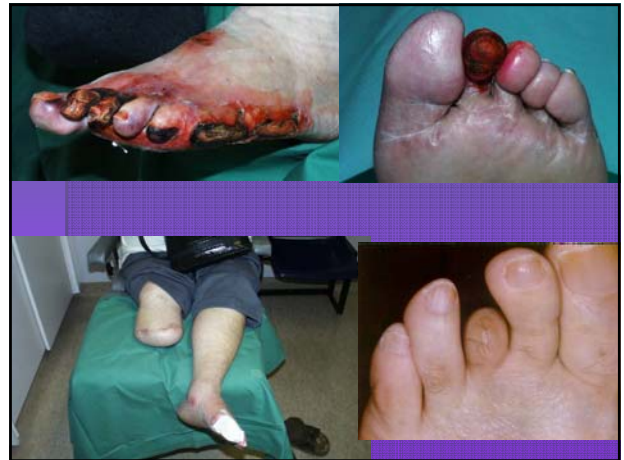Inspectie

Test : opheffen, afhangen

Pulsaties



zeer hoog risico !!



Limited joint mobility

Verminderde beweeglijkheid thv de gewrichten

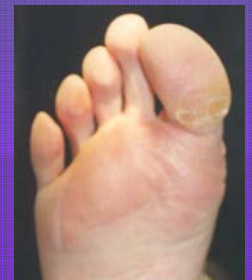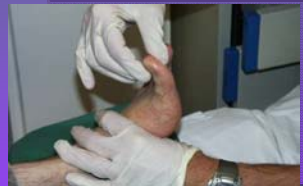Verhoogde drukken

- Het enkelgewricht
- Het MTP 1

Eelt

ULCUS

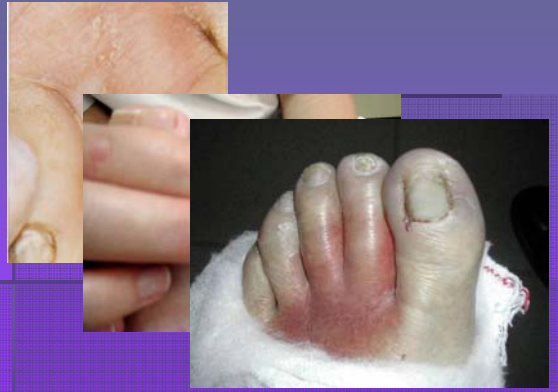Opsporen van Limited Joint Mobility



INFECTIE

Ieder defect aan de huid is een
ingangspoort voor bacteriën

Roodheid, zwelling, warmte, (pijn)



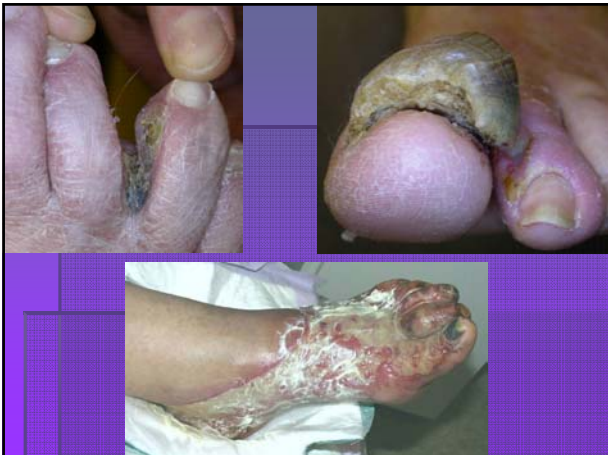BESCHERMING van de risicovoet

- **EDUCATIE:**
 - Hygiënische richtlijnen
- **PREVENTIE:**
 - Regelmatige voetinspectie
 - Aangepast schoeisel
 - Tijdige doorverwijzing

Geloof je oren niet


	Anamnese	Inspectie →	Gemist
Voetpathologie	31 %	86 %	85 %
Ulcus voet	6.9 %	8.3 %	2.4 %

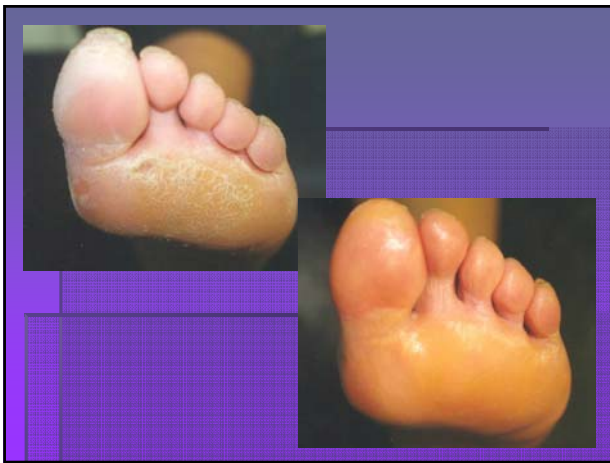Apelqvist, Sweden, 95



Educatie: Hygiënische richtlijnen

Algemene tips
voor de dagelijkse
verzorging van de
voeten





VOETZORG

0 geen risicofactoren

1 enkel neuropathie

2 neuropathie + orthopedische misvorming

a = licht : prominente MT-koppen
of soepele hamertenen
of hallux valgus < 30°

b = zwaar : ernstiger orthoped. afwijkingen


3 hoog-risicovoet

één van de volgende :

- Charcot arthropathie
- perifeer vaatlijden
- voorgeschiedenis van ulcus of amputatie

PEDICURE

PODOLOOG



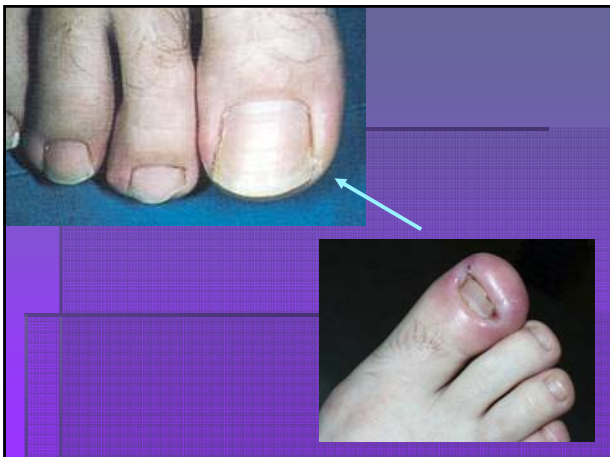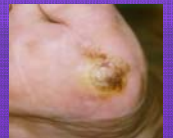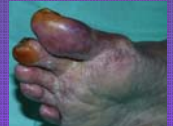BESCHERMING van de risicovoet

- EDUCATIE:
 - Hygiënische richtlijnen
- PREVENTIE:
 - Regelmatige voetinspectie
 - Aangepast schoeisel
- Tijdige doorverwijzing



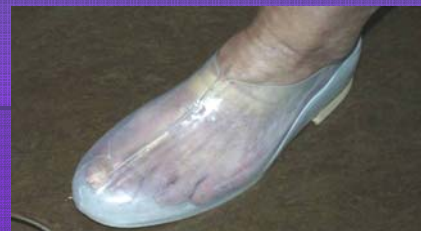Inspectie van de huid

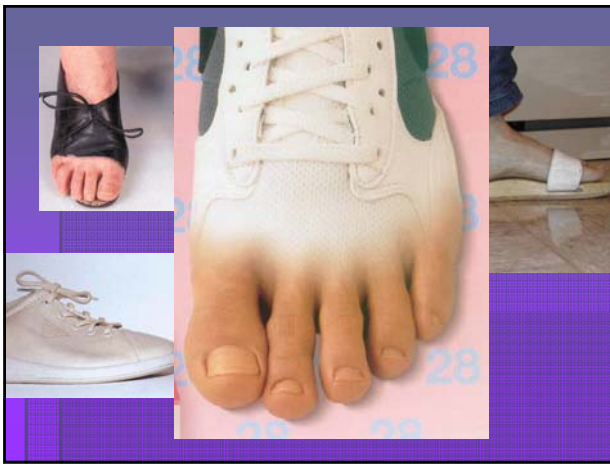
- Huid- en nagelverkleuringen
- Eelt en likdoorns
- Blaren of wondjes
- Warmteverschil
- Zwelling
- Vormveranderingen



SCHOENADVIES

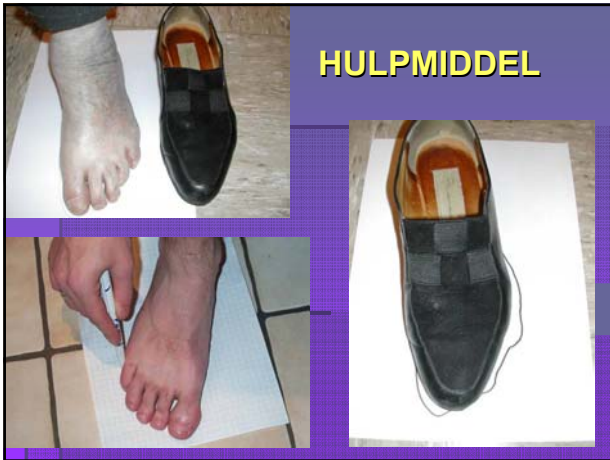Schoenen moeten *passen* rond de voet en worden nooit « ingelopen »!!!





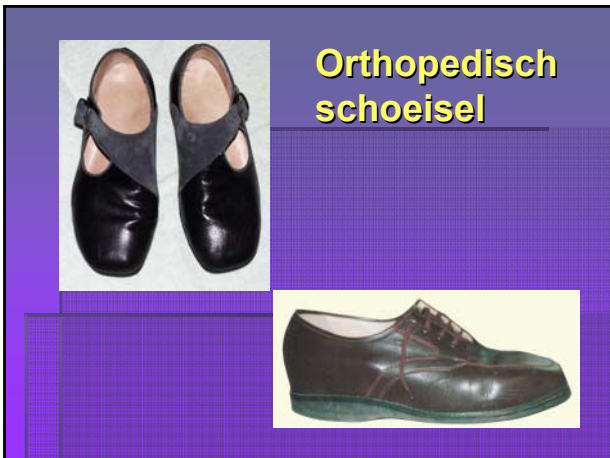EEN GOEDE SCHOEN

- veter- of velchrosluiting
- ruim, maar toch voeten goed omsluiten
- plaats voor inlegzooltje
- geen hoge hakken
- geen puntige tippen
- gesloten aan de tenen
- geen oneffenheden binnenin



HULPMIDDEL

Confectieschoenen



Orthopedisch schoeisel

ORTHOPEDISCHE versus SCOEISEL MISVORMINGEN

- Geen → Confectieschoen / sportschoen
- Matig → Confectie / Semi-orthopedisch
- Ernstig → Orthopedisch schoeisel



Orthopedisch schoeisel

- Deskundig maken
- Inspraak van patiënt
- Compliance opvolgen
- Efficiëntie opvolgen




Orthopedisch schoeisel

- Deskundig maken
- Inspraak van patiënt
- Compliance opvolgen
- Efficiëntie opvolgen



EDUCATIE ↔ Moeilijk & weerstand

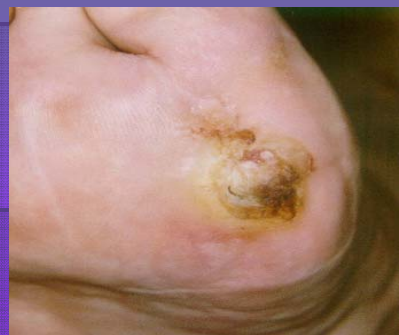- geen pijn → geen probleem
- veel maatregelen druisen in tegen
 - mode
 - gezelligheid
 - privacy
- Geef haalbare adviezen (gezond verstand)
- Communicatie team (homogeen advies)
- Herhaling
- Opvolging



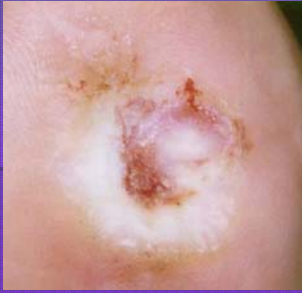BESCHERMING van de risicovoet

- EDUCATIE:
 - Hygiënische richtlijnen
- PREVENTIE:
 - Regelmatige voetinspectie
 - Aangepast schoeisel
- Tijdige doorverwijzing

Probleem ?



Ulcus na verwijderen hyperkeratose

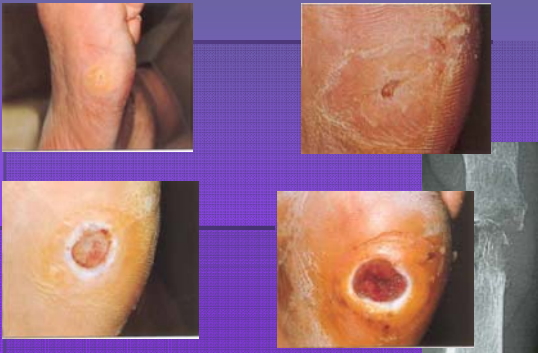

Doorverwijzen bij ieder wondje

Steeds druk vermijden op de
wonde

NIET OP LOPEN

talm niet !!

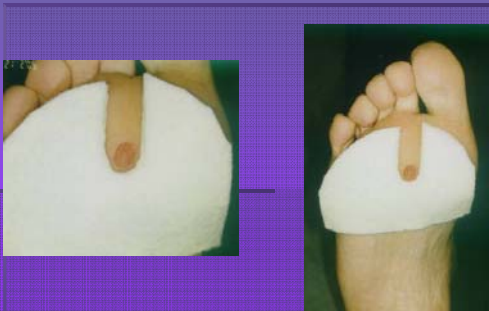

Doorverwijzen ?

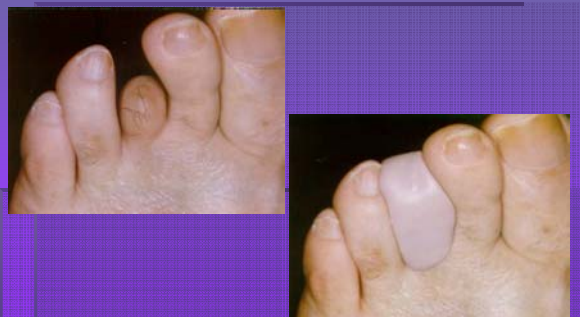
↓
WAAROM ?
↓

Iedere risicovoet vergt
gespecialiseerd nazicht

VILT THERAPIE



ORTHOPLASTIE : Interdigitaal



EDUCATIE IN EEN NOTENDOP

♦ *traumata vermijden :*

- nooit blootvoets lopen
- dikke kousen zonder naden
- schoenen : goed schoeisel, ook binnenskamers
steeds met handen in schoenen voelen
- oppassen met warmtebronnen
- geen "badkamerchirurgie"
- goede voethegiëne : nagels, eelten, hydratatie

♦ *wonden tijdig bemerken :*

- regelmatige inspectie → onmiddellijk reageren



**Kennen,
opsporen en
voorkomen**

**= 50% reductie
van amputaties!**

