

# Een fluo-angiografie van de retina noodzakelijk voor een vroegtijdige diagnostiek van diabetische retinopathie bij jongeren

*Prof. Dr. Harry Dorchy, Clinique de Diabétologie, Hôpital Universitaire des Enfants Reine Fabiola, Brussel.  
Tempo Medical, mei 1993, nummer 135 - pg. 27-32*

**In de fotoscopie, gepubliceerd in het februari-nummer van Tempo Medical (nr. 132), stellen C. de Jaeger, P. Bornet, D. Bresson en L. Goichot (Parijs) een fluo-angiografie van de retina voor bij alle patiënten "die reeds minstens 10 jaar aan diabetes lijden". Prof. Dr. Dorchy betwist het nut van dit onderzoek in deze context niet, maar volgens hem ligt het voornaamste belang van een fluo-angiografie elders.**

In de door de auteurs voorgestelde indicatie dient fluo-angiografie (fluo) om documenten te verkrijgen die, bij belangrijke letsels, de zones, die met de argonlaser moeten worden gefotocoaguleerd, te kunnen aflijnen. Een fluo wordt dan laattijdig uitgevoerd om letsels die bij gewone fundoscopie worden vastgesteld, te bevestigen en om de vascularisatie van de retina en van de choroidea beter te onderzoeken.

Een primordiale indicatie voor een fluo is echter het opsporen van de beginstadia van de retinopathie bij jonge diabetespatiënten, soms jaren voordat er bij klassieke fundoscopie afwijkingen zichtbaar zijn. Volgens onze ervaring is een fluo tweemaal gevoeliger dan een gewone fundoscopie voor het diagnostiseren van een beginnende retinopathie. In 1989 werd een uitstekend vergelijkend overzicht van de gepubliceerde studies gemaakt door Bruno Weber uit Berlijn <sup>(1)</sup>. Deze auteur toont door middel van fluo-angiografie aan dat 50% van de jonge diabetespatiënten een 'initieel stadium I' retinopathie (1-5 microaneurysmata) ontwikkelt na 8,8 jaar diabetes en een 'licht niet-prolifererend stadium III' (11-50 microaneurysmata) na 13,3 jaar. Na 20 jaar diabetes vertonen alle patiënten minstens een stadium I en 80% van de patiënten bevinden zich reeds in stadium III.

Reeds in 1974 toonden wijlen Daniel Toussaint en ikzelf aan dat de microaneurysmata - irreversibele anatomische letsels, die klassiek werden beschouwd als de eerste en meest specifieke manifestatie van diabetische retinopathie - konden worden voorafgegaan door een functionele stoornis, gekenmerkt door het optreden van fluoresceïnelekken ten gevolge van een verhoogde permeabiliteit van de bloed/retina-barrière <sup>(2,3)</sup>. Deze lekken hebben niet dezelfde betekenis als de lekken die worden waargenomen in een gevorderd stadium van (pre)proliferatieve retinopathie. Figures 1 en 2 illustreren het verschijnen van enkel fluoresceïnelekken bij een 15-jarige patiënt die sinds 6 jaar aan diabetes lijdt, waar de oogfundus er normaal uitziet. De lekken bij een incipiëns retinopathie kunnen regresseren als de metabole instelling verbetert. Als de metabole controle echter slecht is, kunnen de lekken toenemen of verminderen, terwijl er letsels van beginnende diabetische retinopathie optreden: microaneurysmata, microbloedingen, obstructies, of veranderingen van de haarvaten. Hoewel onze eerste studies in het Frans gepubliceerd waren, oordeelde Arnall Patz van het 'Wilmer Ophthalmological Institute of the Johns Hopkins Hospital' in 1978 met fair-play in de 'New England Journal of Medicine' dat: "Drs. Dorchy and Toussaint have pioneered in the use of fluorescein angiography in the study of diabetic retinopathy and have defined early changes observed in patients with juvenile-onset diabetes... Their observations of capillary leakage as a result of vascular incompetence before specific morphologic lesions occur represent an important contribution.." <sup>(4)</sup>.

En toch is het, bijna 20 jaar na onze eerste publicatie, soms moeilijk om bepaalde diabetologen en oftalmologen te overtuigen van het belang van een fluo en van de fluoresceïnelekken voor een vroegtijdige diagnostiek van diabetische retinopathie... Men hoort nog steeds zeggen: "De oogfundus is normaal, een fluo heeft dus geen zin." Men zou even goed kunnen zeggen: "De standaard röntgenfoto van

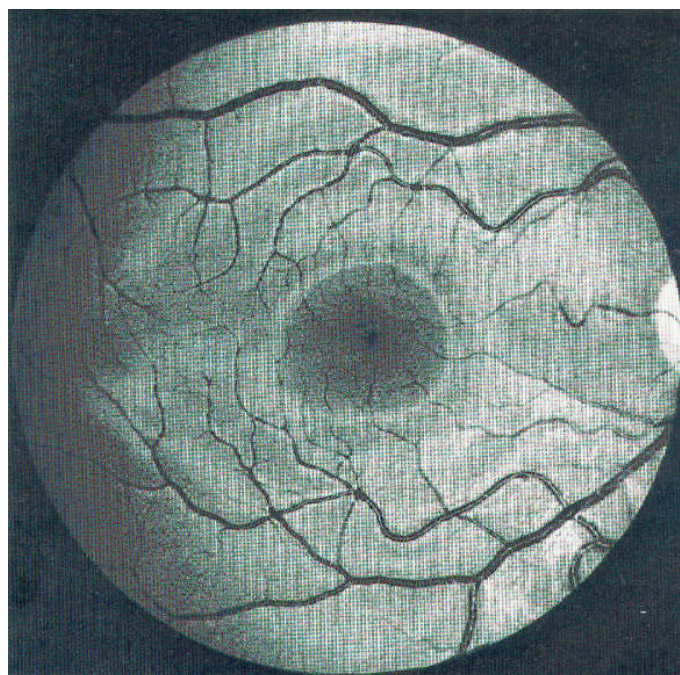
de schedel is normaal, een CT scan of een NMR heeft dus geen zin..." De fluo kan objectieve argumenten aanbrengen om patiënten die tijdens het verloop van hun levenslange ziekte de metabole controle van hun diabetes wat hebben verwaarloosd, te overtuigen om zich te herpakken vooraleer het te laat is. Sommige oftalmologen zijn van oordeel dat enkel de angiografische classificatie van diabetische retinopathie overeenstemt met de pathogenese van de retinopathie en een standaardisering van de oftalmologische behandeling mogelijk maakt <sup>(5)</sup>.

Onlangs hebben wij een prospectieve studie bij 161 kinderen en adolescenten met diabetes, maar in het begin zonder retinopathie gepubliceerd om de aard en de frequentie van de eerste afwijkingen, de leeftijd van de patiënten en de duur van de diabetes tijdens de fluo-angiografische diagnose van retinopathie te evalueren <sup>(6)</sup>. De frequentie van de eerste afwijkingen, onderling geassocieerd (of geïsoleerd), is als volgt: microaneurysmata 65% (31 %); lekken 52% (18%); microbloedingen 25% (8 %); niet-bevloede of geremodellerde capillairen 17% (1 %). De gemiddelde leeftijd van optreden van de afwijkingen bedraagt 16,4 jaar voor een gemiddelde duur van de diabetes van 8,2 jaar, hetgeen de werken van Bruno Weber bevestigt <sup>(1)</sup>. Er werden nooit letsels van retinopathie vastgesteld bij kinderen jonger dan 12 jaar, dus vóór de puberteit, en vóór 3 jaar diabetes; dit omschrijft en beperkt de complicaties voor een fluo-angiografie bij jonge diabetespatiënten.

Praktisch stellen wij voor om bij jonge diabetespatiënten jaarlijks een fluo-angiografie uit te voeren, zeker als de diabetes reeds 5 jaar bestaat en vanaf de puberteit, en niet alleen als de gewone fundoscopia meerdere jaren later ernstigere letsels aantoonde.

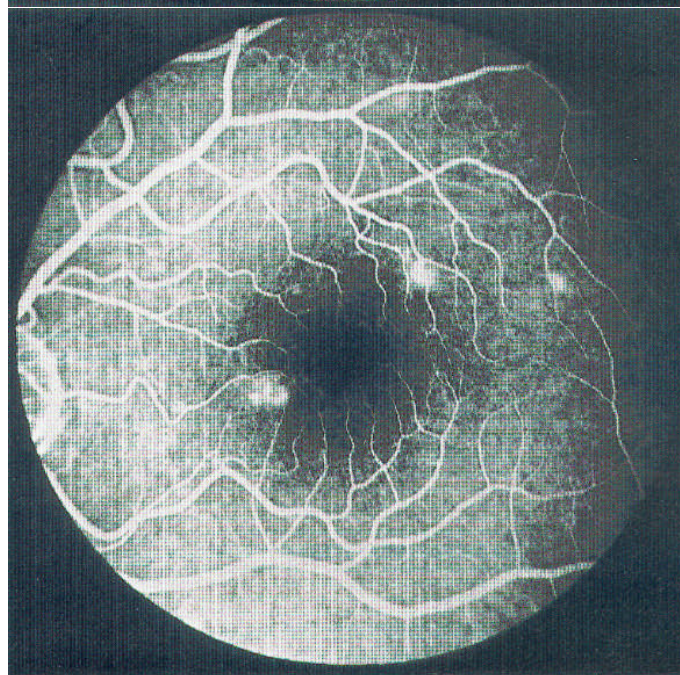
#### Figuur 1

Het niet-gekleurde beeld van de oogfundus, vóór injectie van fluoresceïne, toont geen diabetische retinopathie. (Foto: Prof. Claire Verougstraete)



#### Figuur 2

De fluorografie toont enkele sectoren van verwijde haarvaten en 4 zones van uitgesproken lekken. (Foto: Prof. Claire Verougstraete).



#### Bibliografie

1. Weber B: Rétinopathie diabétique. In diabétologie pédiatrique. Czernichow P, Dorchy H. Eds. Paris, Doin, 1989, p.259-82.
2. Toussaint D., Dorchy H.: Exploration angiofluorescéinique de la rétinopathie diabétique infantile. Etude préliminaire. Bull. Soc. Beige Ophtalmol. 168: 783-800, 1974.
3. Dorchy H., Toussaint D., Devroede M., Ernould C., Loeb H.: Diagnostic de la rétinopathie diabétique infantile par angiographie fluorescéinique. Description des lésions initiales. Nouv. Press Med. 6: 345-7, 1977.
4. Patz A.: Retinal vascular diseases (reply to a letter). N. Engl. J. Med. 299: 1017-8, 1978.
5. Haut J, Redor JY, Abboud E, van Effenterre G., Moulin F: Classification of diabetic retinopathy. Ophthalmologica 195: 145-55, 1987.
6. Verougstraete C., Toussaint D., De Schepper J., Haentjens M. Dorchy H.: First microangiographic abnormalities in childhood diabetes - types of lesions. Graefe's Arch Clin. Exp. Ophthalmol. 229: 24-32, 1991.